

# DIE ROLLE DER HEALICO-APP BEI DER VERHINDERUNG EINER FUSS- AMPUTATION BEI EINEM 65-JÄHRIGEN PATIENTEN MIT DIABETES

## Beitrag der Autoren:

Studiendesign A  
Datenerhebung B  
Statistische Auswertung C  
Datenauswertung D  
Manuskriptvorbereitung E  
Literaturrecherche F  
Mittelbeschaffung G

BCD 1 **Almudena Cecilia Matilla**  
BCD 2 **Alejandra Cobo Mena**  
F 3 **Adriana Arpa Giménez**  
DEF 4 **Julia Fernández Morata**

**Autorin:** Julia Fernández Morata  
E-Mail: j.fernandez@es.urgo.com


**Übersetzung:** VAN ELST healthcare



**Patient:** männlich, 65 Jahre alt  
**Diagnose:** diabetischer Fuß  
**Symptome:** Ulzeration  
**Medikation:** -  
**Klinisches Verfahren:** -  
**Fachgebiet:** Podologie

## ○ ○ ○ HINTERGRUND:

Healico ist eine innovative Smartphone-Anwendung, die medizinische Fach- und Pflegekräfte bei der Behandlung von Wunden in der täglichen Praxis unterstützen soll. Die Anwendung speichert alle klinischen Informationen der Wunde, erleichtert deren Überwachung und kann zu einer optimierten Behandlung des Patienten beitragen. Darüber hinaus ermöglicht die Anwendung einen sicheren Datenaustausch zwischen den Angehörigen der Gesundheitsberufe.



## FALLBERICHT:

Wir berichten über den erfolgreichen Einsatz von Healico zur Vermeidung einer Fußamputation bei einem 65-jährigen Patienten mit Diabetes.

Der Patient hatte ein diabetisches Fußulkus, die Hauptursache für Amputationen der unteren Gliedmaßen in Spanien. Amputationen wirken sich negativ auf die Lebensqualität der Patienten aus und stellen eine enorme wirtschaftliche Belastung dar. Die Behandlung von diabetischen Fußgeschwüren erfordert einen multidisziplinären Ansatz mit einer guten Koordination zwischen medizinischen Fachkräften aus verschiedenen Bereichen und zwischen verschiedenen Versorgungsebenen (Primärversorgungszentren, Sozialstationen und Krankenhäusern).

Durch den Einsatz von Healico wurde der Patient mit schweren klinischen Anzeichen einer Infektion dringend von der Primärversorgung an ein Krankenhaus überwiesen, wo er rasch mit Antibiotika behandelt und operiert wurde. Dadurch konnte die Infektion erfolgreich eingegrenzt und die Amputation des Fußes verhindert werden.

## SCHLUSSFOLGERUNGEN:

Healico förderte die schnelle Kommunikation zwischen dem Primärversorgungszentrum und dem Krankenhaus und ermöglichte die dringende Überweisung des Patienten an einen Spezialisten. Dieser klinische Fall zeigt, wie wertvoll eine digitale Anwendung für das Gesundheitswesen sein kann und insbesondere wie wertvoll die Implementierung von Healico im Versorgungsalltag ist, um die Behandlung von Wunden, wie zum Beispiel diabetischen Fußgeschwüren, zu optimieren.



## HINTERGRUND:

Die medizinische Versorgung bewegt sich zunehmend in Richtung eines ganzheitlichen, patientenzentrierten Ansatzes, wann immer dies möglich ist. Digitale Werkzeuge können viel zu diesem Fortschritt beitragen. Dies ist ein Bericht über die Healico-App, eine innovative Smartphone-Anwendung für medizinisches Fachpersonal, die die Wundversorgung verbessern soll.

Mit Healico nimmt man Bilder von Wunden auf, organisiert und speichert sie – zusätzlich zur Aufzeichnung aller klinischen patientenbezogenen Daten. Dies ermöglicht es dem medizinischen Fachpersonal, die Entwicklung der Wunden ihrer Patienten zu visualisieren und die Informationen sicher mit anderen Mitgliedern des Wundversorgungsteams zu teilen.

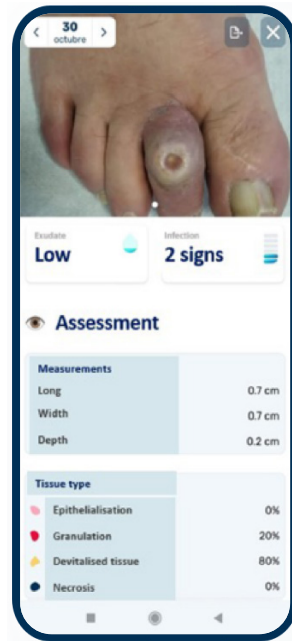
Darüber hinaus verfügt Healico über eine Chatfunktion, die im Notfall eine direkte und schnelle Kommunikation ermöglicht, und bietet Zugang zu einem Schulungsleitfaden, der das medizinische Fachpersonal bei der Pflege der Patienten unterstützt (Abbildung 1).

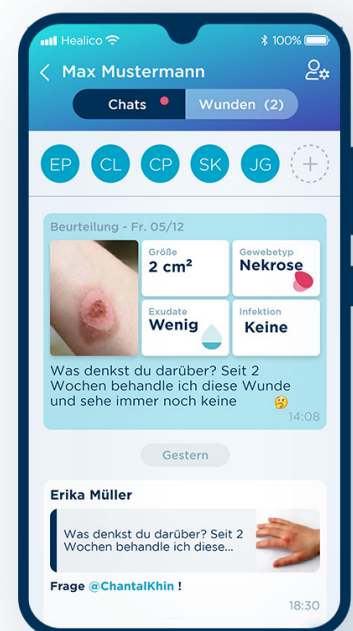
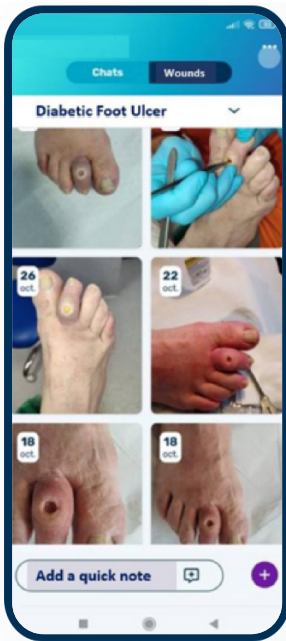
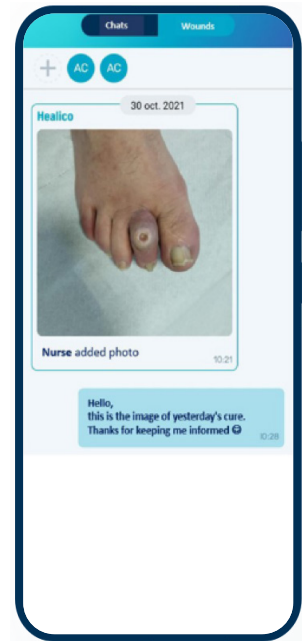
ABBILDUNG 1. HEALICO-SCHNITTSTELLE.



**A** Dashboard von Healico mit Bildern verschiedener Zustände derselben Wunde. Wenn eines der Bilder ausgewählt wird, werden alle klinischen Daten der Wunde angezeigt.



**B** Dashboard mit den klinischen Daten der Wunde: Exsudatmenge, Anzeichen einer Infektion, Maße, Gewebetyp und weitere Daten.



**C** Chat des Wundpflegeteams. In diesem Fall schickte eine Krankenschwester ein Bild des Geschwürs eines Patienten nach der Heilung an die Podologin, um sie über die Wundentwicklung des Patienten zu informieren.

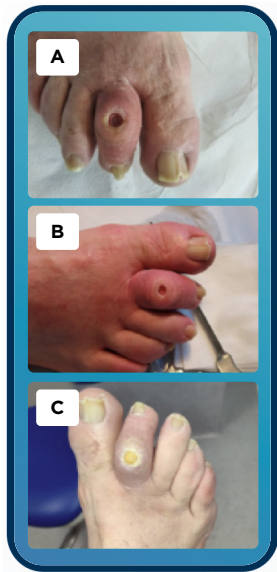Healico ist eine Anwendung für die Wundversorgung, die alle Wundinformationen in einer gemeinsamen Ansicht für ein Wundversorgungsteam zentralisiert. Aus diesem Grund wurde diese Smartphone-Anwendung in Frankreich mit dem renommierten Prix Galien für ihre wissenschaftliche Innovation ausgezeichnet und nach 9 Monaten, im Januar 2022, wurde sie bereits von mehr als 3800 medizinischen Fachkräften in Frankreich und Deutschland heruntergeladen.<sup>1</sup>

In Spanien wurde vor kurzem ein Pilotversuch mit 11 Angehörigen der Gesundheitsberufe aus 6 Primärversorgungszentren, 2 Krankenhäusern und 2 Sozialstationen durchgeführt. Nach dem Herunterladen der Anwendung erhielten die Angehörigen der Gesundheitsberufe eine Schulung zur Verwendung von Healico und begannen, Informationen über die Wunden ihrer Patienten zu erfassen.

Unter den erfassten Wunden befand sich ein diabetisches Fußgeschwür (Abbildung 2), eine der schwerwiegendsten Komplikationen bei Patienten mit Diabetes und die Hauptursache für Amputationen der unteren Gliedmaßen<sup>2</sup>.



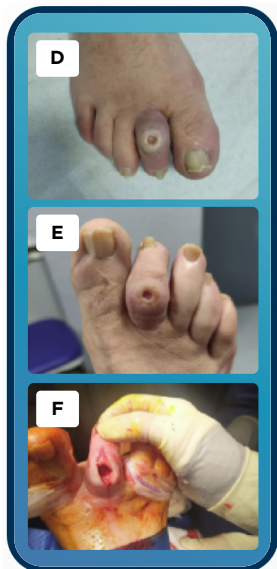## ABBILDUNG 2. KLINISCHER FALL EINES 65-JÄHRIGEN PATIENTEN MIT DIABETES.



Ausgangsbild des diabetischen Fußgeschwürs des Patienten mit Anzeichen von Infektionen **(Tag 1)**.

Bild des Geschwürs des Patienten nach der Behandlung im Gesundheitszentrum mit poly-absorbierenden Polyacrylatfasern mit Lipidkolloidtechnologie und Silbersalz **(Tag 4)**.

Foto des Geschwürs des Patienten nach der Heilung im Krankenhaus **(Tag 8)**.



Entwicklung des Geschwürs des Patienten **(Tag 12)**.

Bild des Ulkus vor der Operation **(Tag 16)**.

Foto der arthroplastischen Operation des Zehs mit Tenotomie **(Tag 18)**.

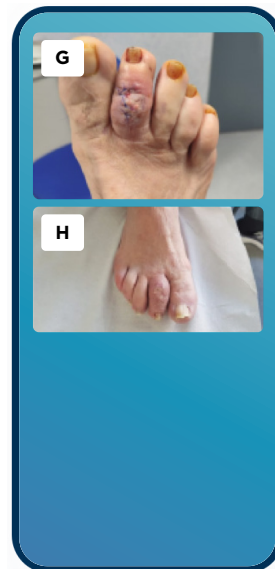


Bild des Ulkus nach der Operation **(Tag 21)**.

Bild des abgeheilten Ulkus **(Tag 43)**.

In Spanien leben mehr als 5 Millionen Menschen mit Diabetes. Man schätzt, dass 20% von ihnen eine Amputation erleiden werden, wenn dies nicht rechtzeitig verhindert wird.<sup>3,4</sup> Untersuchungen haben gezeigt, dass bis zu 85% der Amputationen der unteren Extremitäten bei diabetischen Füßen vermeidbar sind.<sup>5</sup> Wird ein diabetisches Fußgeschwür jedoch zu spät zur fachärztlichen Beurteilung überwiesen, vergrößert sich die Wahrscheinlichkeit einer Amputation.<sup>6</sup>

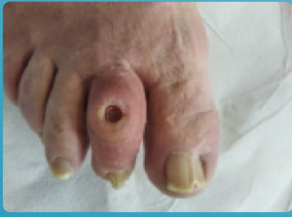Aus wirtschaftlicher Sicht wird geschätzt, dass die Behandlung eines diabetischen Fußgeschwürs zwischen 13.561 USD (Behandlung eines diabetischen Fußgeschwürs) und 45.000 USD (wenn es zu einer Amputation kommt) kosten kann.<sup>7</sup> Diabetische Fußulzera wirken sich also nicht nur negativ auf die Gesundheit der Patienten aus, sie stellen eine wirtschaftliche Belastung für die Gesellschaft dar.<sup>8</sup>

Die erfolgreiche Behandlung von diabetischen Fußgeschwüren umfasst die Sicherstellung einer ausreichenden Blutversorgung, die Kontrolle des Blutzuckerspiegels, die Nutzung von Druckentlastungssystemen, die Gewährleistung einer angemessenen lokalen Versorgung und das Management lokaler und systemischer Infektionen.<sup>9</sup> Daher ist ein multidisziplinärer Ansatz erforderlich, bei dem eine gute Koordination zwischen medizinischen Fachkräften verschiedener Disziplinen (z. B. Fachärzte, Krankenschwestern und Podologen) der Eckpfeiler ist.

Andererseits ist die erste Anlaufstelle für Patienten mit diabetischem Fußgeschwür das Gesundheitszentrum; daher ist es wichtig, dass Patienten mit höherem Risiko dringend in ein Krankenhaus überwiesen werden, um eine Amputation zu vermeiden. Aus diesem Grund ist eine wirksame Koordinierung zwischen den verschiedenen Versorgungsebenen (Primärversorgungszentrum und Krankenhäuser) unerlässlich.<sup>10</sup>

## FALLBERICHT

### Konsultation, Tag 1



Ein 65-jähriger Mann mit Diabetes und schlechter Compliance kam in die Sprechstunde. Der Patient stellte ein diabetisches Fußulkus an der zweiten Zehe des rechten Fußes vor, das seit 3 Wochen bestand. Die Pulse pedal und posterior tibial wurden palpirt. Das Ulkus wies klinische Anzeichen einer Infektion (Wärme, Rötung, Schwellung und Schmerzen), eine Größe von 1,5 × 1,5 × 2 cm und ein schorriges Gewebe auf, das 20% des Wundbetts bedeckte.

Ein Sonden-Knochentest war positiv und deutete auf eine Knocheninfektion hin.<sup>11</sup> Werden Knocheninfektionen bei Diabetikern nicht angemessen behandelt, können sie bei Patienten mit Risikofuß zu Komplikationen führen, wie z. B. zu Amputationen der unteren Gliedmaßen. Dies ist vor allem dann der Fall, wenn der Patient eine diabetische Neuropathie, eine starre Deformität, wiederholte Ulzerationen an derselben Stelle, eine schlechte Stoffwechselein- stellung und eine schlechte Compliance, auch bezüglich adäquaten Schuhwerks, Stoff- wechselein- stellung und vorbeugender Maßnahmen, aufweist.<sup>11, 12</sup>

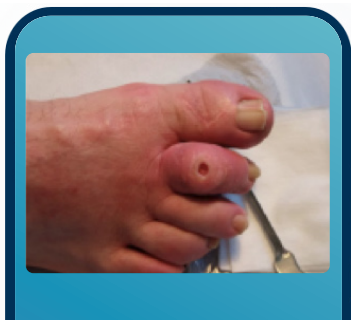Anschließend wurde ein antimikrobieller Verband mit polyabsorbierenden Polyacrylatfasern und einer Technologie aus Lipid-Kolloid und Silbersalzen angelegt. Der Hausarzt verschrieb orale Antibiotika (Ciprofloxacin 500 mg alle 12 Stunden für 7 Tage), und der Patient wurde dringend an die Abteilung für diabetisches Fußsyndrom und Gefäßchirurgie des Ramón y Cajal Teaching Hospital überwiesen.

Über die Healico-App setzte sich die Gemeindeschwester mit der auf das diabetische Fußsyndrom spezialisierten Podologin der Krankenhausabteilung in Verbindung, um sie auf den Ernst der Lage aufmerksam zu machen und eine Amputation des Zehs zu vermeiden. Anschließend wurde der Patient im Krankenhaus behandelt, die weitere Wundversorgung erfolgte jedoch in der Erstversorgungseinrichtung. Außerdem erläuterte die Krankenschwester dem Patienten den Ernst der Lage, um ihm die Bedeutung der Therapietreue zu verdeutlichen.

### Tag 2

Der Patient wurde von einem Gefäßchirurgen und einem Podologen untersucht. Es wurde eine vaskuläre und neurologische Untersuchung durchgeführt. Bei der klinischen Untersuchung wies der Patient einen Knöchel-Arm-Druck-Index von 1,5, einen Zehen-Druck-Index von 0,6 und einen transkutanen Sauerstoffpartialdruck von 45 mmHg auf. Alle Pulse waren tastbar.

Bei der neurologischen Untersuchung reagierte der Patient positiv auf den Semmes-Weinstein-Monofilament- und den Stimmgabel-Test. Anatomisch wies der Fuß des Patienten eine Krallenzehe auf, die zusammen mit ungeeignetem Schuhwerk die Ursache für die Ulkulentwicklung gewesen sein könnte. Es wurden Röntgenaufnahmen angefordert, um die Osteomyelitis zu bestätigen, und der Patient wurde an den Endokrinologen überwiesen.



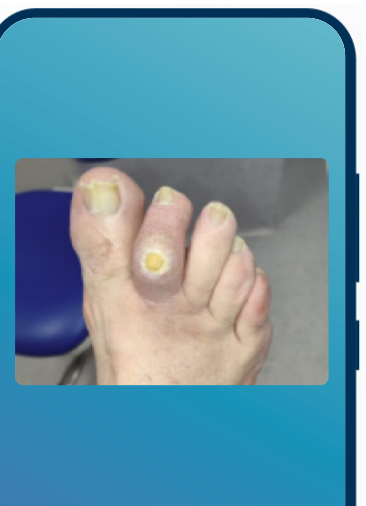
### Tag 4

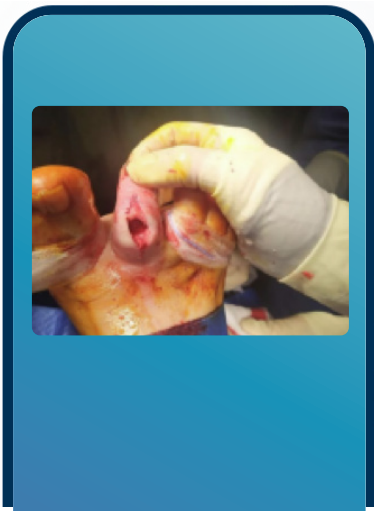
Der glykosylierte Hämoglobinwert (HbA1c) des Patienten betrug 8,5 %, was auf eine schlechte Diabeteseinstellung hindeutet. Der Patient wurde vom Endokrinologen aufgesucht, um seine Behandlung zur Regulierung des Blutzuckerspiegels anzupassen.

### Tag 8

Es wurden einfache Röntgenbilder angefertigt (Abbildung 3). Es zeigte sich eine Gelenkdislokation mit Osteopenie, Verlust der trabekulären Architektur und Anzeichen einer Disruption der Kortikalis auf der medialen Ebene der proximalen Kopfphalanx.<sup>13</sup> Ein positiver „Probe-to-bone“-Test und eine einfache Röntgenaufnahme bestätigten das Vorliegen einer Osteomyelitis.<sup>14</sup>

Das Vorliegen einer Osteomyelitis und die Krallenzehestruktur erforderten einen frühzeitigen chirurgischen Eingriff. Daher wurde ein präoperativer Termin vereinbart. Außerdem empfahl der Podologe dem Patienten, einen orthopädischen Schuh zu tragen. Die Krankenschwester und der Podologe blieben über Healico in Kontakt. Sie schickten Fotos von der Wundversorgung und informierten sich gegenseitig über den Zustand des Patienten.





#### Tag 9

Eine Gewebekulturprobe der Sehne wurde biopsiert.

#### Tag 11

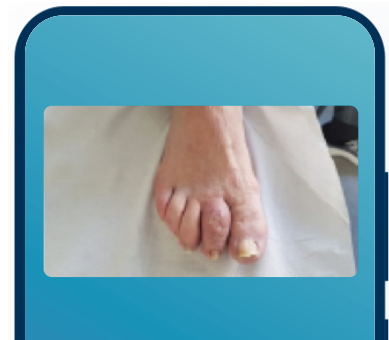Die Kultur war Staphylococcus-aureus-positiv und Ciprofloxacin-empfindlich. Es wurde ein Antibiotogramm erstellt und die systemische Antibiotikatherapie wurde beibehalten (Ciprofloxacin 500 mg alle 12 Stunden bis 1 Woche nach der Operation).

#### Tag 19

Der Patient unterzog sich einer Operation zur Arthroplastik des Zehs mit Tenotomie.

#### Tag 36

Die Wunde war verheilt und der Patient wurde entlassen. Ihm wurde eine kompensatorische Silikon- und Schuhtherapie verordnet. Er wurde in das Risikokontrollsystem aufgenommen, um regelmäßig überwacht zu werden. Außerdem begann der Patient, seinen Diabetes ernster zu nehmen. Er begann, einen Sensor zur interstitiellen Glukoseüberwachung zu tragen und sich an die ärztlichen Vorgaben zu halten.



### DISKUSSION:

Die schnelle Kommunikation zwischen der Primärversorgung und dem Krankenhauspersonal über die Healico-Anwendung ermöglichte eine frühzeitige Behandlung des Patienten. Innerhalb von 48 Stunden wurde der Patient an das Krankenhaus überwiesen, was die Diagnose einer Knocheninfektion und einen chirurgischen Eingriff ermöglichte, der innerhalb kurzer Zeit (18 Tage nach der klinischen Diagnose der Osteomyelitis) durchgeführt werden konnte. Der infektiöse Prozess konnte mit einer angepassten systemischen Behandlung in weniger als 2 Wochen behoben werden, wobei die anatomische Struktur des Fußes erhalten blieb.

Dieser klinische Fall zeigt, dass die Healico-Anwendung sehr nützlich für die Kommunikation zwischen Fachleuten in verschiedenen Bereichen des Gesundheitswesens sein kann. Darüber hinaus kann diese Anwendung besonders hilfreich bei der Vorbeugung von Komplikationen durch Fußgeschwüre bei Risikopatienten mit Diabetes sein, da sie ein frühzeitiges Eingreifen im Falle eines unerwünschten Ereignisses ermöglicht. Die Verhinderung einer Amputation wirkt sich positiv auf die Lebensqualität des Patienten aus und senkt die Kosten im Gesundheitswesen.

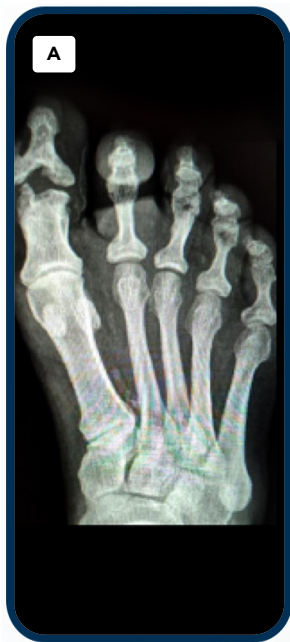Eine Einschränkung bei der Einführung von Healico könnte die Integration in die derzeitigen Gesundheitssysteme sein. Darüber hinaus erfordern digitale Anwendungen auch Schulungen für Gesundheitspersonal, um den Umgang mit der Technologie zu erleichtern. Wir glauben jedoch, dass die Vorteile die möglichen Schwierigkeiten überwiegen. Die Schnittstelle von Healico ist in der Tat sehr intuitiv; die Fachleute des Beirats (n = 11) bewerteten ihre Zufriedenheit mit der Anwendung mit 9,1 von 10 Punkten.

Die flächendeckende Einführung von Healico sollte von weiteren Untersuchungen an größeren Bevölkerungsgruppen begleitet werden, um die Wirksamkeit der Anwendung bei der Verhinderung von Amputationen und der Behandlung anderer komplexer Wunden zu belegen.

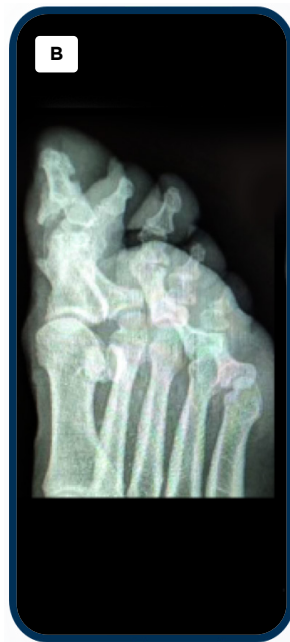Der Einsatz digitaler Anwendungen könnte auch die Fernbetreuung von Patienten erleichtern. Obwohl Healico derzeit nicht für Patienten zur Verfügung steht, wäre es interessant, seine Verwendung für die Telemedizin zu untersuchen, die sich während der COVID-19-Pandemie, als die persönliche Betreuung eingeschränkt war, als besonders vorteilhaft erwiesen hat. Zu den Vorteilen von Healico könnten die Entlastung des medizinischen Fachpersonals und die Erhöhung des Komforts und der Bequemlichkeit für die Patienten gehören.

Schließlich hat dieser klinische Fall auch gezeigt, wie wichtig es ist, einen umfassenden Dialog mit dem Patienten zu führen. Unser Patient wurde stärker in seine Behandlung einbezogen und dazu ermutigt, sich an die ärztlichen Vorgaben zu halten, was letztendlich zu einer Verbesserung seines Gesundheitszustands führte. Healico könnte ein wirksames Instrument zur Förderung dieses patientenzentrierten Ansatzes bei der Wundheilung sein.

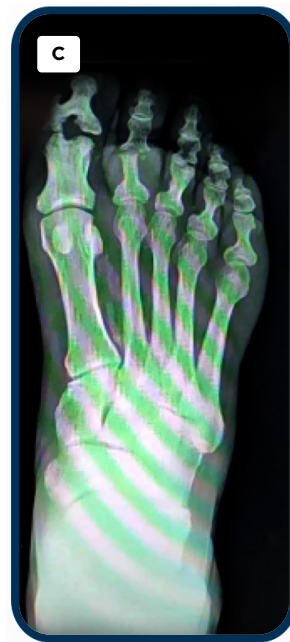### ABBILDUNG 3. RÖNTGENBILDER VOM FUSS.



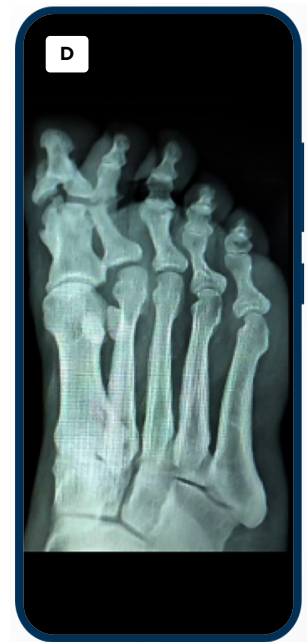Präoperatives Röntgenbild in der Frontalebene.



Präoperatives Röntgenbild in der Dorsalebene.



Postoperatives Röntgenbild in der Frontalebene.



Postoperatives Röntgenbild in der Dorsalebene.

### SCHLUSSFOLGERUNGEN:

Wir berichten über die erfolgreiche Behandlung eines diabetischen Fußgeschwürs mit der Smartphone-Anwendung Healico. Healico speichert alle klinischen Daten einer Wunde und erleichtert dem medizinischen Fachpersonal die komplexe Wundüberwachung und den Datenaustausch innerhalb des Wundversorgungsteams auf sichere Weise.

Im vorliegenden Fall förderte Healico die rasche Kommunikation zwischen dem Primärversorgungszentrum und dem Krankenhaus und ermöglichte die dringende Überweisung des Patienten an einen Spezialisten, wodurch eine Fußamputation verhindert werden konnte. Außerdem wurde dem Patienten die Bedeutung der Therapietreue und des Umgangs mit seinem Gesundheitszustand bewusster. Die Einführung dieser innovativen Anwendung könnte einen Präzedenzfall für die Behandlung komplexer Wunden, wie z. B. diabetischer Fußgeschwüre, darstellen.

### ERKLÄRUNG ZUR AUTHENTIZITÄT DER ABBILDUNGEN:

Alle eingereichten Abbildungen wurden von den Autoren erstellt, die bestätigen, dass es sich um Originalabbildungen handelt, die nicht vervielfältigt wurden und weder ganz noch teilweise zuvor veröffentlicht wurden.





- 1.** The Galien Foundation [Internet]. Prix Galien [cited 31 January 2022]. Available from: <https://www.galienfoundation.org/index.php/2017/02/01/france/>
- 2.** Armstrong DG, Boulton AJM, Bus SA. Diabetic foot ulcers and their recurrence. *N Engl J Med.* 2017;376(24):2367-75
- 3.** International Diabetes Federation (IDF) [Internet]. IDF Diabetes Atlas 10th Edition [cited 31 January 2022]. Available from: IDF Diabetes Atlas 2021 | IDF Diabetes Atlas
- 4.** Federación Española de Diabetes FEDE [Internet]. Federación Española de Diabetes FEDE. 2022 [cited 17 January 2022]. Available from: <https://fedesp.es/diabetes/tipos/> [in Spanish]
- 5.** Van Netten JJ, Raspovic A, Lavery LA, et al. Prevention of foot ulcers in the at-risk patient with diabetes: A systematic review. *Diabetes Metab Res Rev.* 2020;36(S1):e3270
- 6.** Al-Rubeaan K, Almashouq MK, Youssef AM, et al. All-cause mortality among diabetic foot patients and related risk factors in Saudi Arabia. *PLoS One.* 2017;12(11):e0188097
- 7.** Petrakis I, Kyriopoulos IJ, Ginis A, Athanasakis K. Losing a foot versus losing a dollar; a systematic review of cost studies in diabetic foot complications. *Expert Rev Pharmacoecon Outcomes Res.* 2017;17(2):165-80
- 8.** Maunoury F, Oury A, Fortin S, et al. Cost-effectiveness of TLC-NOSF dressings versus neutral dressings for the treatment of diabetic foot ulcers in France. *PLoS One.* 2021;16(1):e245652
- 9.** Schaper N, Netten J, Apelqvist J, et al. Practical Guidelines on the prevention and management of diabetic foot disease (IWGDF 2019 update). *Diabetes/Metab Res Rev.* 2020;36(Suppl. 1):e3266
- 10.** Villarías Sánchez M, Martín-Delgado M, Modroño Prieto I, et al. Educación sanitaria al paciente diabético: Una labor conjunta entre primaria y el hospital – Ocronos – Editorial Científico-Técnica [Internet]. 2022 [cited 24 January 2022]. Available from: <https://revistamedica.com/educacion-sani-taria-paciente-diabetico-primaria-hospital/> [in Spanish]
- 11.** Lázaro-Martínez JL, García-Madrid M, García-Álvarez Y, et al. Conservative surgery for chronic diabetic foot osteomyelitis: Procedures and recommendations. *J Clin Orthop Trauma.* 2020;16:86-98
- 12.** Schaper NC, van Netten JJ, Apelqvist J, et al; IWGDF Editorial Board. Practical Guidelines on the prevention and management of diabetic foot disease (IWGDF 2019 update). *Diabetes Metab Res Rev.* 2020;36(Suppl. 1):e3266
- 13.** Álvaro-Afonso FJ, Lázaro-Martínez JL, García-Morales E, et al. Cortical disruption is the most reliable and accurate plain radiographic sign in the diagnosis of diabetic foot osteomyelitis. *Diabet Med.* 2019;36(2):258-59
- 14.** Álvaro-Afonso FJ, Lázaro-Martínez JL, Aragón-Sánchez FJ, et al. Inter-observer reproducibility of diagnosis of diabetic foot osteomyelitis based on a combination of probe-to-bone test and simple radiography. *Diabetes Res Clin Pract.* 2014;105:e3-5